Zur Kenntnis insbesondere der Hautdrüsen von *Pelea capreolus* (Forster 1790) (Artiodactyla, Bovidae, Antilopinae, Peleini)

Von Dietrich Starck und Rolf Schneider[1,2]

Aus der Dr. Senckenbergischen Anatomie der Universität Frankfurt am Main

Eingang des Ms. 29. 9. 1971

Pelea capreolus (Forster 1790), die Rehantilope, der Rhebuck der Buren, gehört neben dem ausgestorbenen Blaubock, dem Buntbock, dem Bleßbock, dem Springbock und dem Weißschwanzgnu zu den endemischen Antilopen des südlichen Afrika. Im Gegensatz zu den meisten der genannten Arten hat sich *Pelea* aber bis heute auch in freier Wildbahn recht gut gehalten und gilt nach Sclater und Thomas (1894—1900) wie auch nach Shortridge (1934) als gut anpassungsfähig an die Bedingungen landwirtschaftlich genutzter Gebiete. Gewiß sind die Bestandzahlen nicht sehr hoch, doch dürften sie auch vor der landwirtschaftlichen Kultivierung nie sehr bedeutend gewesen sein. Da *Pelea* recht versteckt lebt und jagdlich kaum genutzt wird, liegen nur einige Zahlenangaben vor. Nach dem Bericht des Department of Nature Conservation für die Jahre 1966/67 beträgt zur Zeit der Bestand auf der Kaphalbinsel 50 Tiere; im Madeira Game Park bei Queenstown stehen 90 und im Salmonsdam Nature Reserve bei Caledon 6 Exemplare.

Die Rehantilope gehört zu den weniger bekannten kleinen Boviden, da sie in den zoologischen Gärten wegen ihres verhältnismäßig geringen Schauwertes nur selten gezeigt wird. Im Zoo von Pretoria/RSA dagegen wurde sie gezüchtet. Das Material in den Museen ist spärlich, und die stammesgeschichtliche und systematische Stellung von *Pelea* sind unklar.

Von vielen Autoren wird *Pelea* wie auch von Simpson (1945) an die Reduncini angeschlossen.

Roberts (1951), Haltenorth (1963) und Walker (1964) räumen ihr dagegen eine Sonderstellung ein. So stellt Haltenorth *Pelea* als einziges Genus in die Tribus Peleini (Unterfam. Antilopinae der Fam. Bovidae) und läßt sie auf die Reduncini *(Kobus, Redunca)* folgen. Walker hebt hervor, daß die Rehantilope keine näheren Beziehungen zu irgendeiner anderen Antilopengattung besäße. Oboussier (1971) hat auf Grund von Untersuchungen des Schädels, der Skeletproportionen sowie des Gehirnes die Sonderstellung von *Pelea* mit Recht erneut betont und neigt eher dazu, eine Beziehung zu den Gazellinae und nicht zu den Reduncini anzunehmen. Die Verfasser hatten die Möglichkeit, einen ausgewachsenen Bock von *Pelea capreolus* zu untersuchen, der am 19. September 1966 mittags auf der Wild Life Farm „De Hoop" südöstlich von Bredasdorp, C. P., in Nähe des Nadelkaps geschossen wurde.

Liebenswürdigerweise überließ uns Frau Prof. H. Oboussier außerdem das Präparat des Genitales eines weiteren *Pelea*-Bockes, den sie bei Giants Castle in den Drakensbergen, Natal, am 1. Mai 1967 gesammelt hatte, wofür ihr auch hier herzlichst gedankt sei.

[1] Ergebnisse einer im Jahre 1966 mit Unterstützung der Deutschen Forschungsgemeinschaft in Ost- und Südafrika durchgeführten Forschungsreise.

[2] Herrn Prof. Dr. H. Dathe, Berlin-Friedrichsfelde, zum 60. Geburtstag gewidmet.

Z. Säugetierkunde 36 (1971) 321—333
© 1972 Verlag Paul Parey, Hamburg und Berlin

Maße der beiden erwachsenen männlichen Tiere

Fundort	Brutto-Körpergewicht g	Kopf-Rumpflge. mm	Schwanzlge. mm	Ohrlge. mm
1. De Hoop Nr. 191	21 000	1030	140	154
2. Giants Castle Nr. 236	24 000	1150	150	200

Fundort	Brutto-Körpergewicht g	Hinterfußlge. mm	Schulterhöhe mm	Brustumfang mm
1. De Hoop Nr. 191	21 000	337	—	—
2. Giants Castle Nr. 236	24 000	360	730	650

Roberts gibt nur Schädelmaße eines Individuums an.

Die Art ist durch ihren langen Hals und das weiche wollige Fell gekennzeichnet (Abb. 1). Der Nasenspiegel ist verdickt und drüsenreich. Antorbital- und Inguinaldrüsen fehlen, während Interdigitaldrüsen ausgebildet sind. Die Ohren sind lang und schmal. Die Färbung an Kopf und Rumpf ist mausgrau, an den Extremitäten und auch etwas am Kopf mit gelb-braun gemischt. Das Fell ist an der Bauchseite stark

Abb. 1. Pelea capreolus, männlich, „De Hoop", südl. Kapprov., 19. IX. 1966. Beachte die Pigmentierung der Bindehäute und der breiten Schnauze. Die Abbildungen 2—9 stammen vom gleichen Individuum

aufgehellt. Der kurze Schwanz ist an der Spitze und auf der Unterseite weiß (Signaleffekt).

Bei dem frischtoten Tier erwiesen sich alle sichtbaren Schleimhäute außerordentlich dunkel pigmentiert. Dies gilt insbesondere für die Haut des Nasenspiegels, die Conjunctiven, die vordere Hälfte der Zunge (Abb. 2) und die vordere Hälfte des harten Gaumens.

Aus dem Praeputium entleerte sich reichlich schwarze Flüssigkeit (Harn mit Drüsensekret vermischt) von penetrantem Geruch. Bei genauerer Inspektion zeigte sich, daß der Praeputialsack reichlich tiefschwarzes Sekret von pastenartiger Konsistenz enthielt und mit einer dicken Schicht pechschwarzer Drüsen ausgekleidet war. Auch die Pars intrapraeputialis des Penis war tiefschwarz gefärbt (Abb. 3).

Abb. 2. Zunge von *Pelea,* starke Pigmentierung der vorderen Hälfte

Penis und Praeputialsack wurden in Formol (10 %) fixiert und später mikroskopisch untersucht, dabei wurden stets an ungefärbten und ungebleichten Schnitten die pigmentierten Gewebspartien mit entsprechenden Stellen in gebleichten und gefärbten Präparaten verglichen. Die Bleichung erfolgte im Schnitt mit 1 % Wasserstoffperoxyd und mußte bis zu drei Tagen durchgeführt werden. Die Färbung der gebleichten Schnitte erfolgte mit Haematoxylin nach Weigert-Eosin; Resorcinfuchsin; Resorcinfuchsin-van-Gieson, Azan und nach Goldner. Außerdem erfolgte die Darstellung der argyrophilen Fasern nach Gömöri. Das Material war zu diesem Zwecke in Paraffin eingebettet und 15 μ dick geschnitten worden. An Gefrierschnitten verschiedener Dicke wurden Fettdarstellung mit Haematoxylin-Sudan III durchgeführt.

Befunde

1. Praeputialsack

Der Praeputialsack wird von einem mehrschichtigen, unverhornten Plattenepithel ausgekleidet, dessen Zellen bis in die oberste Lage stark pigmentiert sind (Abb. 3 und 4a). In das Epithel strahlen zahlreiche, aber relativ kurze Bindegewebspapillen ein, in denen

Abb. 3. Pars intrapraeputialis des Penis (Glans) von *Pelea*. Praeputium zurückgestreift. Am Schnittrand des Praeputiums wölben sich die stark pigmentierten Praeputialdrüsen vor

meist stark gefüllte Blutgefäße auffallen (Abb. 5a). Die Zellen des Epithels sind wie die der Drüsen stark pigmentiert, so daß erst nach mehrtägigem Bleichen genauere histologische Befunde erhoben werden konnten. Im Hinblick auf das Verhalten des Pigments gegenüber Wasserstoffperoxyd dürfte es sich dabei um Melanin handeln.

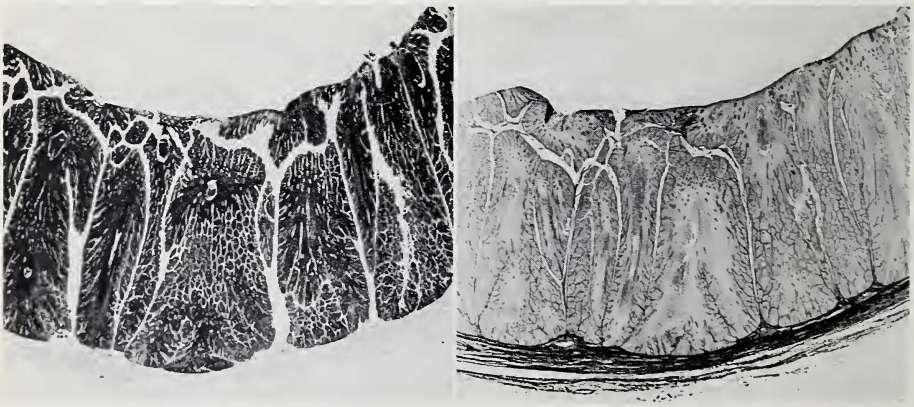

a b

Abb. 4. Schnitt durch das Praeputium mit der mächtigen Drüsenschicht — a. Schwache Vergrößerung: ungefärbt und ungebleicht, b. Färbung: Haematoxylin-Eosin nach vorausgehender Bleichung in 1 % H_2O_2

Am ungebleichten Präparat ist der Pigmentgehalt selbst im Schnitt noch so groß, daß die Kerne wie ausgestanzte helle Flecken innerhalb der Zellen erscheinen (Abb. 6a und b).

Alle Zellen des Epithels und der Drüsen enthalten Lipoide, die mit Sudan III anfärbbar sind. Im Hinblick auf die Verteilung der Lipoide besteht jedoch im Epithel eine Zweischichtung. Im basalen Abschnitt, der etwa 3/4 der Höhe des Praeputialepithels ausmacht, sind die Lipoide in Form feiner Tropfen oder Granula über die ganze Zelle verteilt.

Die Zellen des oberflächennahen Viertels zeigen dagegen kein einheitliches Verhalten. Im Grenzgebiet zu dem erwähnten basalen Epithelabschnitt weisen die Epithel-

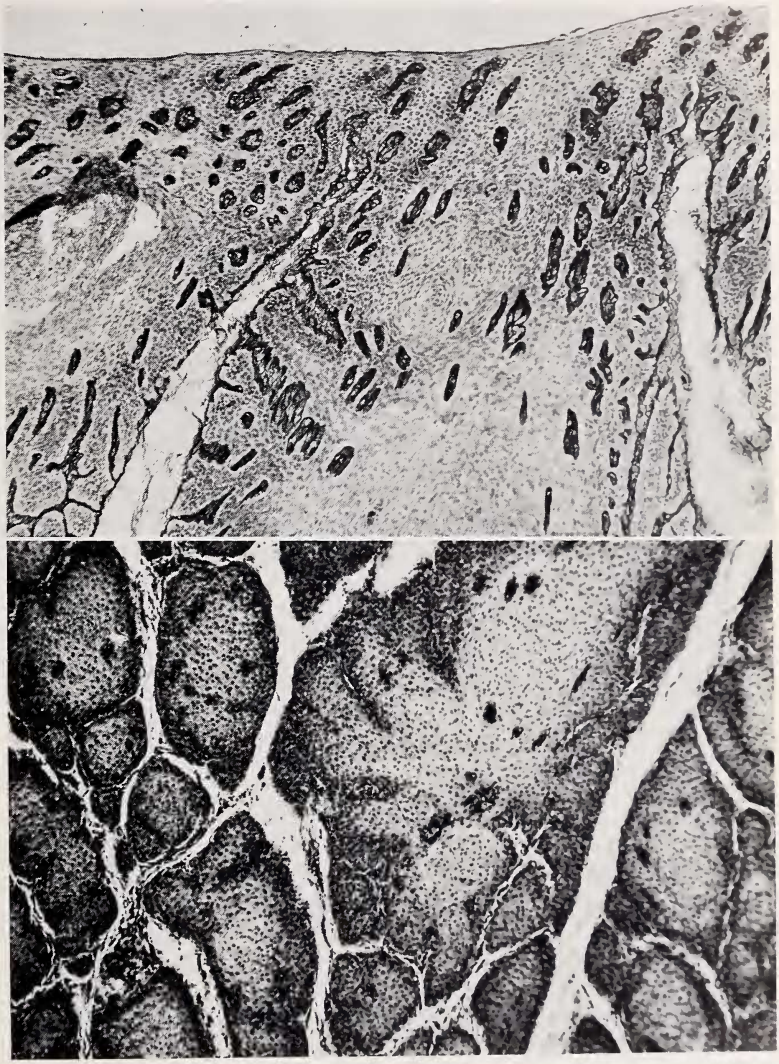

Abb. 5. Ausschnitte aus der Praeputialdrüse, gebleicht — a. Schwache Vergrößerung: Versilberung nach Gömöri, Darstellung der argyrophilen Fasern, Ausschnitt dicht unter der Epitheloberfläche, b. Stärkere Vergrößerung: Ausschnitt aus dem basalen Teil der Drüse, Läppchenbildung, Matrixzone und zentrale Sekretionszone. Färbung: Goldner

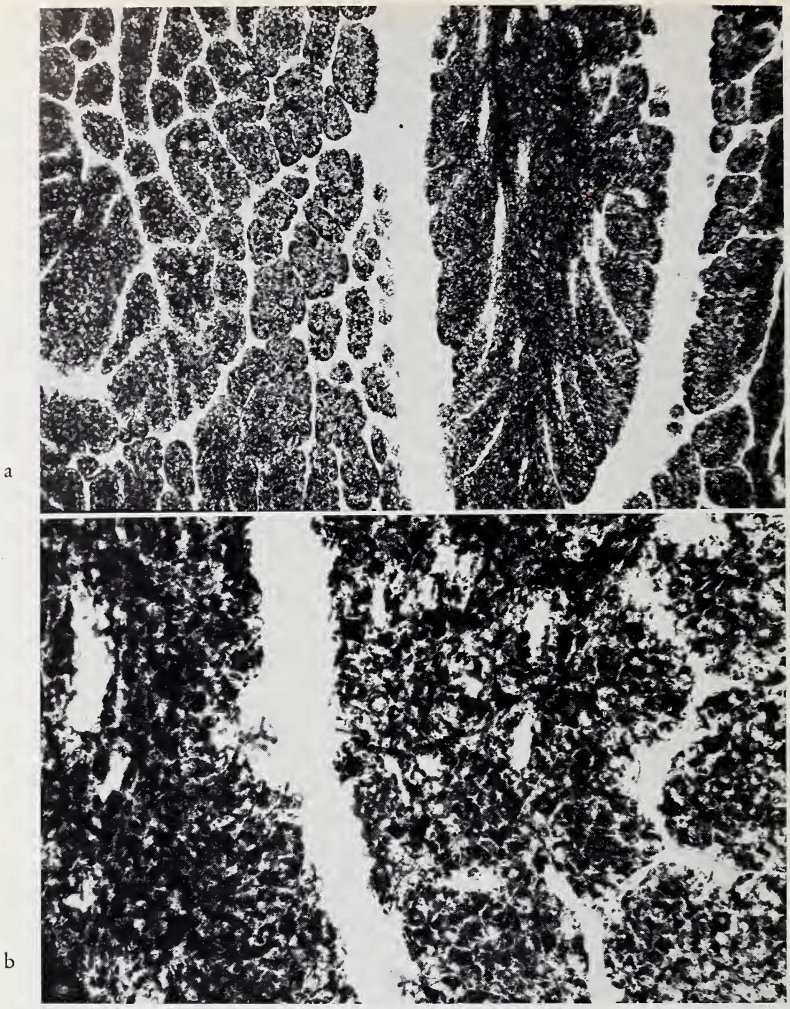

Abb. 6. Praeputialdrüse, ungebleichte und ungefärbte Schnitte — a. Läppchenstruktur bei schwacher Vergrößerung, b. Bei stärkerer Vergrößerung: Ausschnitt aus einem Läppchen. Die Kernareale erscheinen als helle Flecken

zellen die stärkste Lipoideinlagerung innerhalb des Epithels überhaupt auf. Während hier die Lipoide im Plasma in Form kleinster Tröpfchen verteilt sind, fließen sie gegen die Oberfläche des Epithels zu immer gröberen Fetttropfen zusammen, die dann die Epithelzellen stark vakuolisiert erscheinen lassen.

Die Höhe des Lagers der Praeputialdrüsen beträgt am frischen Präparat gemessen von der Oberfläche bis zum Drüsengrund 6—7 mm. Die Drüsenpakete sind im subepithelialen Bindegewebe eng gepackt und gegeneinander nur durch wenig lockeres Bindegewebe getrennt (Abb. 4). Die Drüsenpakete werden durch schmale Bindegewebssepten in Läppchen unterteilt, in deren Randpartien zahlreiche Bindegewebspapillen tief einstrahlen, so daß der Rand der Läppchen nochmals besonders gegliedert wird, wie es auf Flachschnitten durch Drüsenläppchen besonders deutlich zu erkennen ist (Abb. 5b).

Das Bindegewebe enthält nur verhältnismäßig wenig feine kollagene und dicht gelagerte argyrophile Fasern, die die Basalmembran aufbauen (Abb. 5a), während elastische Elemente hier nur spärlich angetroffen werden. Die sehr zahlreichen Bindegewebszellen haben größtenteils epitheloides Aussehen und sind oft strangartig hintereinander angeordnet (Abb. 7b und c).

Bei den geschilderten Drüsen handelt es sich um polyptyche Drüsen („pseudoalveolaere Drüsen") mit holokriner Sekretion. An gebleichten und gefärbten Präpa-

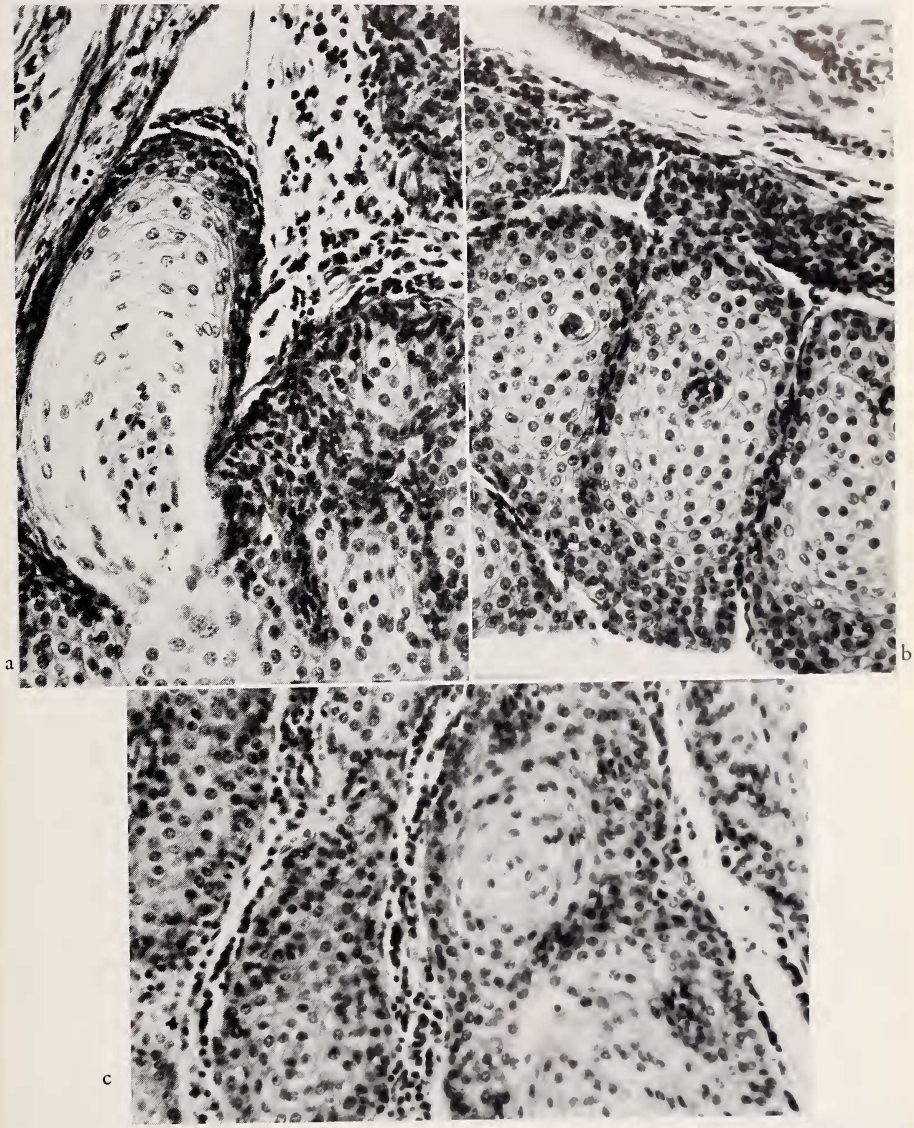

Abb. 7. Ausschnitte aus der Praeputialdrüse bei stärkerer Vergrößerung, gebleicht, Färbung: Goldner — a. Längsschnitt mit zentraler Zerfallszone, holokrine Sekretion, b. Flachschnitt mit konzentrischer Schichtung der Zellen im Zentrum und Kernpyknosen, c. Flachschnitt, rechts konzentrische Schichtung im Zentrum, epitheloide Umwandlung der Bindegewebszellen im interlobulären Bindegewebe

raten erkennt man deutlich, daß die Zellen vom Rande her ergänzt werden, daß sie sich zum Zentrum hin vergrößern und sich mit den gebräuchlichen Plasmafarbstoffen nur noch schwächer anfärben lassen. Die im Zentrum der Drüsenläppchen liegenden Zellen sind gelegentlich stark vakuolisiert. Ohne Schwierigkeiten läßt sich also eine periphere Matrixzone von der zentralen Sekretionszone eines Läppchens unterscheiden (Abb. 5b).

Innerhalb der zentralen Bezirke der Drüsenläppchen erkennt man öfters kleinere Areale, die durch eine konzentrische Schichtung ihrer Zellen auffallen. Hier finden sich neben Zellen mit pyknotischen Kernen auffallend große Zellen, die sich nur schwach anfärben lassen (Abb. 7b und c).

Der zentrale Drüsenteil — also die Sekretionszone — reicht bis an die Oberfläche des Praeputialepithels heran. Hier werden dann die stark vakuolisierten „zerfallenden" Drüsenzellen in den Praeputialsack abgegeben.

Auch alle Drüsenzellen enthalten Lipoide, die jedoch in den Zellen der Randzone (Matrix) am spärlichsten eingelagert sind. Mit zunehmender Entfernung von der Basalmembran — also nach dem Zentrum des Drüsenläppchens, der Sekretionszone, zu — nimmt der Reichtum an Lipoiden in den Zellen zu. Aber auch hier ist die Lipoideinlagerung nur in Form feinster Tröpfchen zu beobachten. Erst gegen die Epitheloberfläche zu vergröbern sich die Fetttröpfchen und verursachen die hier zu beobachtende Vakuolisierung der Zellen.

Alle Drüsenzellen sind stark pigmentiert (Abb. 6a und b), wie es oben schon für die Zellen des Oberflächenepithels des Praeputialsackes beschrieben wurde. Die zentralen Bezirke der Drüsenläppchen enthalten noch mehr Pigment als die Randzonen. Aber selbst hier ist der Pigmentreichtum so groß, daß am ungebleichten Präparat alle Einzelheiten der Zellstruktur verdeckt werden und nur die Kernareale als weiße Flecken ausgespart erscheinen (Abb. 6a und b). Im Bereich der zentralen Sekretionszone, die gegen die Epitheloberfläche zu die Funktion eines Ausführganges übernimmt, findet sich reichlich strukturloses, schwarzes Sekret. Bisher konnten von uns im Gegensatz zu den Antorbitaldrüsen von *Rynchotragus* und *Madoqua* (Richter 1971) mit Sicherheit keine Melanophoren im Bindegewebe nachgewiesen werden, womit keineswegs ausgeschlossen werden soll, daß der Modus der Pigmentbildung in der Praeputialdrüse von *Pelea* nicht der gleiche sein kann wie in anderen Pigmentorganen.

2. Glans penis (Pars intrapraeputialis penis)

Die gesamte Glans penis ist schwarz pigmentiert. Der Feinbau des ausstülpbaren Penisabschnittes wurde an Querschnitten untersucht (Abb. 8a und b). Die Oberfläche des Organs wird von einem hohen, mehrschichtigen, unverhornten Plattenepithel überkleidet, dessen Zellen so stark pigmentiert sind, daß das Epithel am ungebleichten und ungefärbten Schnitt tief schwarz erscheint. Die Pigmentierung bleibt aber ausschließlich auf das Oberflächenepithel der Pars praeputialis penis beschränkt, denn das subepitheliale Bindegewebe wie auch das Epithel der Urethra sind absolut pigmentfrei (Abb. 8a und b).

Der Penis von *Pelea* gehört im Hinblick auf seinen inneren Aufbau zum fibroelastischen Typ nach Slijper (1938).

Die Pigmentierung der basalen Epithelschichten ist außerordentlich gleichmäßig. In den oberflächennahen Schichten des Epithels ist das Pigment dagegen ungleichmäßig eingelagert, denn hier wechseln stark pigmentierte Partien mit weniger pigmentierten fast regelmäßig ab (Abb. 9a). Die schwächer pigmentierten Zellen erweisen sich am gebleichten Präparat als stark vakuolisiert.

Dicht unter dem Epithel liegt eine lockere Bindegewebsschicht, in der auch größere Gefäße und Nerven verlaufen (Abb. 8a und b). Von hier aus ziehen außerordentlich

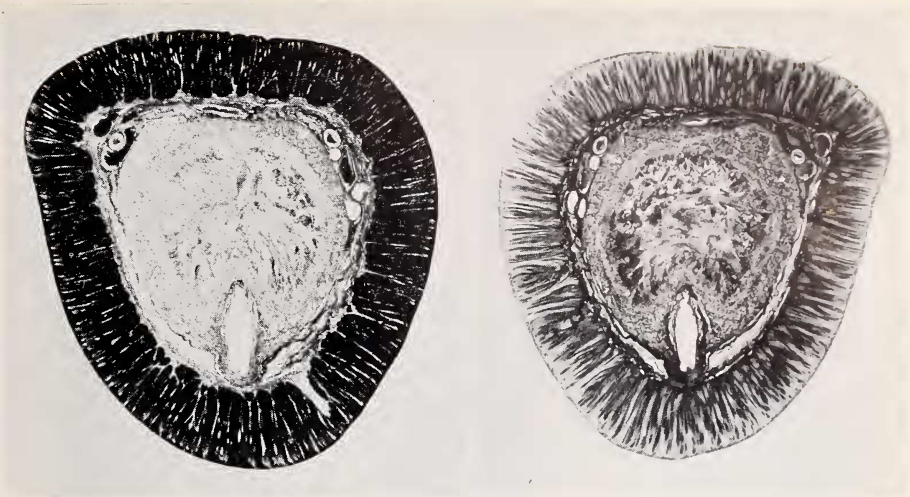

Abb. 8. Querschnitt durch die Pars intrapraeputialis penis von *Pelea* — a. Ungefärbt und ungebleicht, b. Gebleicht, Färbung: Haematoxylin-Eosin

hohe, sehr schmale Bindegewebspapillen, die dicht nebeneinander liegen, in das Epithel, wo sie erst kurz unter der Epitheloberfläche enden (Abb. 8 und 9). Auch hier sind die Bindegewebszellen ähnlich wie in den Septen der Praeputialdrüsenläppchen epitheloid umgewandelt (Abb. 9b). Die Zellen in den schwächer pigmentierten Abschnitten der oberflächennahen Epithelzone enthalten große Vakuolen. Hier finden sich auch zahlreiche Zellen mit pyknotischen Kernen. Schließlich sind die 5 bis 6 obersten Zellagen größtenteils kernlos. Diese umgewandelten, abgestorbenen Zellen werden aus dem Epithelverband abgestoßen und mischen sich im Praeputialsack mit dem Sekret der Praeputialdrüsen.

Dieser am Epithel der Pars intrapraeputialis penis von *Pelea* erhobene Befund ähnelt außerordentlich der Situation wie sie in den „zentralen Zerfallszonen" der Praeputialdrüsenläppchen gefunden wurde, denn auch dort traten häufig pyknotische Kerne auf und die Zellen waren stark vakuolisiert und lipoidhaltig. Während es am Praeputialsack zur Ausbildung subepithelialer Drüsen mit „zentralem Hohlraum = zentraler Zerfallszone" kommt, bleiben im Gebiet der Pars intrapraeputialis penis die sekretbildenden Zellen auf das Oberflächenepithel beschränkt, die im Sinne einer holokrinen Sekretion zu Sekret umgewandelt und an die freie Oberfläche abgegeben werden. Demnach liegt also im Gebiet der Pars intrapraeputialis penis eine pigmentierte, holokrine Flächendrüse vor, wie sie unseres Wissens in dieser Ausbildung bisher nicht bekannt war. Diesem Befund kommt daher nicht nur in biologischer, sondern auch in morphologischer Hinsicht besondere Bedeutung zu.

Diskussion und Vergleich

Pigmentierte und pigmentabsondernde Hautdrüsen sind bei Säugetieren nicht ganz selten. Im Jahre 1917 beschrieb von Schumacher am Schnauzenrücken des Schneehasen dicht hinter der Nasenspitze eine „Pigmentdrüse", die aus einem Bezirk verdickter Epidermis besteht, von der halbkugelige und zapfenförmige Fortsätze in die Tiefe gehen. Im ganzen ähnelt das Gebilde einer Talgdrüse. Es ist stecknadelkopfgroß

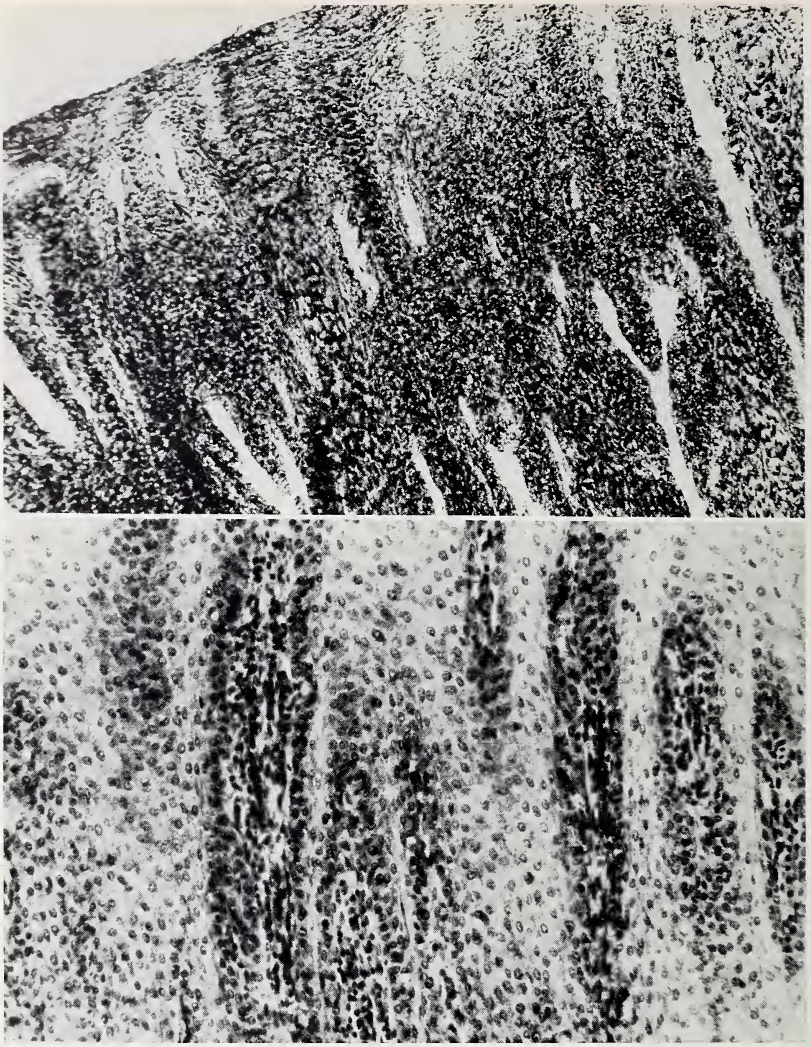

Abb. 9. Epithel der Pars intrapraeputialis des Penis von *Pelea* — a. Ungefärbt und ungebleicht, b. Gebleicht, Färbung: Goldner. Beachte die schmalen Bindegewebspapillen zwischen den Epithelzapfen

und stark pigmentiert. In einer grubenförmigen, in der Mitte des Gebildes gelegenen Vertiefung finden sich pigmentierte Zellschuppen und ausgestoßene freie Pigmentklümpchen. Von Schumacher vermutete, daß hier auch ein flüssiges Sekret gebildet würde, da häufig flüssigkeitsgefüllte Cysten auftraten. Das Organ wird bei beiden Geschlechtern gefunden. Ihm wird eine Funktion bei der Territoriumsmarkierung zugeschrieben. Nicht pigmentierte Epithelzapfen an gleicher Stelle — also Homologa des Schnauzenorgans — wurden bei anderen Lagomorpha *(Oryctolagus)* gefunden.

Pigmentierte Drüsen kommen im Antorbitalorgan einiger Antilopen *(Madoqua, Rhynchotragus, Cephalophus)* vor. Bei diesen Arten handelt es sich aber um einen völlig anderen Drüsentyp (hepatoide Drüsen von großer Formenmannigfaltigkeit)

als bei *Pelea*. In diesen Drüsen wurden echte Melanophoren (Richter 1971) nachgewiesen.

Schaffer (1940) berichtet über Pigment in den Schlauchdrüsen des Perinealorgans der Equiden.

Stark pigmentiert sind die Zellen des Ausführungsganges der Kehldrüse von *Saccopteryx* (Starck 1958). Schließlich sei auf die eigenartige Absonderung eines schwarzen Pigments in den Furchen des Scrotalorgans bei *Cebuella pygmaea* (Starck 1969) hingewiesen, wo zweifellos auch eine holokrine Sekretion vorliegt, aber im Bindegewebe sich regelmäßig Melanophoren angehäuft finden, dort, wo im Epithel Sekret gebildet wird.

Zur Deutung der Befunde an *Pelea* wäre es notwendig, über das Verhalten dieser Antilope besser informiert zu sein. Leider fehlen hier aber Beobachtungen nahezu vollständig. Bisher wissen wir noch nicht einmal, ob auch beim weiblichen Tier Pigmentorgane vorkommen. Nach den Angaben im Schrifttum lebt *Pelea* in kleinen Familienverbänden von 5 bis 6 Tieren oder in kleinen Herden von 15 bis 20 Exemplaren (Shortridge 1934). Nach Walker (1964) sollen sie sich gelegentlich in Gruppen bis zu 30 Tieren zusammenfinden.

Wir haben *Pelea* nur einmal in freier Wildbahn auf der Farm „De Hoop" im südlichen Kapland beobachten können. Es handelte sich dabei um zwei Tiere, die in einer Springbockherde standen und sehr schnell mit dieser flüchtig wurden. Bei der Flucht richten die Tiere den Schwanz auf, so daß dessen weiße Unterseite sichtbar wird, ein Verhalten, daß zu der Bezeichnung „Rhebuck" Anlaß gegeben haben dürfte.

Die Angaben über Verbreitung (siehe Verbreitungskarte bei Oboussier 1970) und Biotop bedürfen einiger Berichtigungen. Haltenorth (1956, 1963) gibt an, daß *Pelea* im südwestlichen Kapland fehlen soll. Sie kommt aber im ganzen Süden und Südwesten des Landes sicher vor. Im Westen reicht das Verbreitungsgebiet bis zum Olifants-River, der das Verbreitungsareal auch nach Norden begrenzt. In Südwestafrika scheint die Art den Oranje-River nicht zu überschreiten. In Wüstengebieten und in der Trockensteppe (Südwestafrika, Kalahari) fehlt sie. Nach Sclater und Thomas (1894—1900) ist *Pelea* in Groß-Namaqaland selten, südlich des Oranje-River wurde sie von Kenhardt in Klein-Namaqaland nachgewiesen (Shortridge 1934).

Das Hauptverbreitungsgebiet von *Pelea capreolus* liegt jedenfalls im südlichen Kapland und reicht etwa vom Olifants-River im Westen bis Swazi-Land im Osten. Fundorte aus Transvaal und dem östlichen Betschuana-Land (Botswana) sind bekannt.

Im Norden überschreitet das Verbreitungsgebiet keinesfalls den Limpopo bzw. den Wendekreis des Steinbocks. Im großen und ganzen folgt also das Verbreitungsgebiet der Gebirgskette (Kapgebirge bis Drakensberge), erstreckt sich aber auch in das vorgelagerte Tiefland und in das Hinterland (Cape Middleveld und Highveld), während das Kalaharibecken ausgespart bleibt.

Pflanzengeographisch entspricht dieses Areal dem Bezirk der südlichen, mediterranen Kapflora, der Zone der Hochweiden und der Strauchsteppe.

Die im Schrifttum verbreitete Angabe, daß *Pelea* vorwiegend im Bergland lebe, bedarf einiger Einschränkungen. Wir fanden sie in unmittelbarer Küstennähe, dicht hinter den Dünen. Sie dürfte auch an anderen Orten im küstennahen Flachland stehen.

Über die biologische Bedeutung der Pigmentdrüsen läßt sich nur wenig Sicheres sagen. Möglicherweise ist das Pigment eine gruppentypische Bildung, die als Nebenprodukt eines olfaktorisch wirksamen Sekretes ohne Bedeutung bleibt. Andererseits spricht einiges dafür, daß die durch den pigmenthaltigen Urin im Gelände gesetzten schwarzen Flecken eine Bedeutung als Markierung haben (Oboussier 1970). Die Kombination von optischen mit olfaktorischen Markierungsmitteln ist zwar bei Säugetieren nicht häufig, wir verweisen aber in diesem Zusammenhang auf die Beobachtungen an *Cebuella* (Starck 1969). Auf die Bedeutung des Harnzeremoniells im Sozialverhalten

und auf die Rolle des Harnens als Markierungsmittel bei Gazellen hat WALTHER (1968) hingewiesen.

In diesem Zusammenhang wäre es von großem Interesse, mehr über das Vorkommen und den Bau von Praeputial- und Perigenitaldrüsen bei anderen Antilopen zu wissen. Nach PALLAS (1777) finden sich bei *Gazella gutturosa* und *Sāiga* Drüsenbeutel, die vor der Praeputialöffnung münden und den Moschusbeuteln der Moschustiere ähneln sollen. Bei *Gazella rufina* besitzt der innere Abschnitt der Vorhaut eine Drüsenschicht (LÖNNBERG 1903). POCOCK (1916) beschreibt bei *Nototragus melanotus* Praeputialdrüsen, die lange Säcke bilden, die dem Penis auf der Dorsalseite anliegen und am Orificium praeputii münden. Sie sollen ein dunkelgrünes, wachsartiges, stark riechendes Sekret enthalten. ANSELL (1964) beschrieb jüngst Vorhautdrüsen beim Klippspringer *(Oreotragus)* und beim Steinböckchen *(Raphiceros sharpei* THOMAS). Bei beiden Arten handelt es sich um abgegrenzte Drüsensäcke, die vor dem Praeputium liegen und mit eigenem Gang ausmünden. Der Abstand zwischen Praeputialöffnung und Drüsenmündung beträgt bei *Oreotragus* 22 mm und bei *Raphiceros* 9—10 mm. Der Drüsenausführgang ist beim Klippspringer mit 5 mm deutlich kürzer als bei *Raphiceros,* wo er 8—9 mm lang wird. Das Sekret der Vorhautdrüsen von *Oreotragus* ist wachsartig und ingwerfarben und hat einen moschusartigen, nicht sehr penetranten Geruch. Leider fehlen Angaben über den Feinbau der beschriebenen Drüsenorgane vollständig.

Auch morphologisch sind die bei *Pelea* beschriebenen Drüsen von Interesse, da sie Hinweise auf die Differenzierungsmöglichkeiten holokriner Hautdrüsen bieten. Die Flächendrüse der Pars intrapraeputialis penis von *Pelea* ist zweifellos ein hochspezialisiertes Organ, das morphologisch im Hinblick auf den holokrinen Sekretionsmodus mit der Pigmentdrüse des Schneehasen vergleichbar ist. Darüber hinaus zeigt sie, wie eine Flächendrüse als Zwischenform bei der Entstehung polyptycher Hautdrüsen auftreten kann. Hiermit ergibt sich ein weiterer Hinweis zugunsten der von SCHAFFER (1940) vertretenen Theorie über die Entstehung holokriner, polyptycher Hautdrüsen. In diesem Zusammenhang sei auch darauf verwiesen, daß holokrine Flächendrüsen am Praeputialorgan des Bibers und des Wiesels vorkommen und sich auch in den Armtaschen der Fledermaus *Saccopteryx bilineata* nachweisen ließen (STARCK 1958).

SCHAFFER (1940) gibt an, daß die Praeputialdrüse bei *Castor* dunkelrotbraun pigmentiert sei, was wir bestätigen können. Die Befunde machen insgesamt deutlich, daß der holokrine Sekretionsmodus eine Sonderform der allgemeinen Epidermissekretion darstellt, und daß die polyptychen, holokrinen Drüsen als versenkte Bezirke der Oberhaut aufgefaßt werden können. Talgdrüsen können sich stark spezialisieren und dabei zu Duftorganen werden. Gleichzeitig können sie aber auch eine sehr intensive Pigmentabsonderung aufweisen.

Die vorgelegten Befunde mögen eine Anregung dazu sein, die perigenitalen Drüsenorgane bei anderen Vertretern der so formenreichen Gruppe der Boviden zu untersuchen und Ökologie und Verhalten der bisher weniger beachteten Arten genauer zu studieren.

Zusammenfassung

Bei *Pelea capreolus* wird eine stark pigmentierte Praeputialdrüse beschrieben, die zu den holokrinen, polyptychen Drüsen zählt. Ihre Zellen zeigen starke Lipoideinlagerungen. An den Drüsenläppchen ist neben einer basalen Matrixzone eine zentrale Sekretions- und Zerfallszone zu unterscheiden.

Das Oberflächenepithel der Pars intrapraeputialis penis ist ebenfalls stark pigmentiert. Es wird von den Autoren als Flächendrüse mit holokriner Sekretion aufgefaßt.

Morphologische Stellung der beschriebenen Strukturen und ihre wahrscheinliche Bedeutung werden im Vergleich mit anderen Pigment- und Flächendrüsen diskutiert.

Summary

On the glands of the skin of Pelea capreolus (Artiodactyla, Bovidae, Antilopinae, Peleini)

Pelea capreolus has a heavily pigmented holocrine preputial gland. Many lipid droplets are included in the cells of the gland. The lobules of the gland have a peripheral matrix zone and a central zone of disintegration of cells and secretion.

The superficial epithelium of the intrapraeputial part of the penis is heavily pigmented, too. It is considered to be a surface-gland showing holocrine secretion.

The morphology of these structures and their possible function are discussed. They are compared to other pigmented glands and surface-glands.

Literatur

Ansell, W. F. H. (1964): The preorbital, pedal and preputial glands of *Raphiceros sharpei* Thomas, with a note on the mammae of *Ourebia ourebis* Zimmermann. Arnoldia, ser. of misc. upbl. Nat. Museums of Southern Rhodesia **1**, 18, 1—4.

— (1969): Addenda and Corrigenda to „Mammals of Northern Rhodesia" No. 3. Sonderdruck ohne Ort.

Brinkmann, A. (1911): Die Hautdrüsen der Säugetiere (Bau und Secretionsverhältnisse). Erg. Anat. Entw.-Gesch. **20**, 1173—1231.

Dorst, J., and Dandelot, P. (1970): A field guide to the larger Mammals of Africa. London (Collins) 287 p.

Haltenorth, Th. (1956): Das Großwild der Erde und seine Trophäen. Bonn—München—Wien (Bayer. Landw. Verg.) 436 p.

— (1963): Klassifikation der Säugetiere: Artiodactyla. Handb. der Zoologie (Kükenthal — Krumbach) **8**, 32, 1—167.

Lönnberg, E. (1903): Material for the study of Ruminants. Nova Acta Reg. soc. Ups. III. 1—61.

Oboussier, H. (1970): Beiträge zur Kenntnis der *Pelea (Pelea capreolus,* Bovidae, Mammalia), ein Vergleich mit etwa gleichgroßen anderen Bovinae *(Redunca fulvorufula, Gazella thomsoni, Antidorcas marsupialis).* Z. Säugetierkunde **33**, 342—353.

Pallas, P. S. (1777): Spicilegia zoologica F. XI.

Pocock, R. J. (1916): Lantern exhibition of some new and little known cutaneous scent-glands in Mammals. Proc. zool. society London, 742—755.

Report Department of Nature conservation 1967/68, Nr. 24 Republic of South Africa. Prov. administration of the Cape of good hope. Cape Town 1967/68.

Richter, J. (1971): Untersuchungen an Antorbitaldrüsen von *Madoqua* (Bovidae, Mammalia) Z. Säugetierkunde **36**, 334—342.

Roberts, A. (1954): The Mammals of South Africa, 1951, 2 d ed. 1954 Central News Agency, South Africa, ohne Ort.

Schaffer, J. (1940): Die Hautdrüsenorgane der Säugetiere. Berlin—Wien (Urban u. Schwarzenberg) 464 p.

Schumacher, S. von (1917): Eine „Pigmentdrüse" in der Nasenhaut des Hasen. Anat. Anz. **50**, 161—171.

— (1921): Weitere Bemerkungen über die „Pigmentdrüse". Anat. Anz. **54**, 241—248.

— (1930): Die Pigmentdrüse des Hasen und deren mutmaßliche Bedeutung. Österr. Waidwerk, H. 7.

— (1939): Jagd und Biologie. Berlin (Springer), Verst. Wissenschaft Bd. **44**, 136 p.

Sclater, P. L., and Thomas, O.: The book of Antelopes 4. vol. London 1894—1900.

Shortridge, G. C. (1934): The Mammals of South West Africa. I, II. London (W. Heinemann Ltd.).

Simpson, G. G. (1945): The principles of classification and a classification of Mammals. Bull. Americ. Mus. Nat. Hist. N. Y. **85**.

Slijper, E. J. (1938): Vergleichend-anatomische Untersuchungen über den Penis der Säugetiere. Acta Neerland. Morphologiae **1**, 375—418.

Starck, D. (1958): Beitrag zur Kenntnis der Armtaschen und anderer Hautdrüsenorgane von *Saccopteryx bilineata* Temminck 1838 (Chiroptera, Emballonuridae). Morph. Jb. **99**, 3—25.

— (1969): Die circumgenitalen Drüsenorgane von *Callithrix (Cebuella) pygmaea* Spix (über Parallelbildungen bei Primaten, ein Beitrag zur Polyphyliefrage). Zool. Garten n. F. **36**, 312—326.

Walker, E. P. (1964): Mammals of the world. Baltimore (The Johns Hopkins Press) 3 vol.

Walther, F. (1968): Verhalten der Gazellen. Neue Brehm Bücherei 373. Wittenberg — Lutherstadt (Ziemsen) 144 p.

Anschrift der Verfasser: Prof. Dr. D. Starck und Prof. Dr. R. Schneider, Anatomisches Institut, 6000 Frankfurt/M. 70, Ludwig-Rehn-Straße 14